Ein Beitrag

zur

Kenntniss der Luxatio bulbi.

Inaugural-Dissertation

zur

Erlangung der Doctorwürde

der

hohen medicinischen Facultät der Universität Rostock

vorgelegt von

Emil Dehn,

approb. Arzt.

Leipzig

Wilhelm Engelmann

1894.

Separat-Abdruck

aus v. Graefe's Archiv für Ophthalmologie

XL. Band, 2. Abtheilung.

Die Krankheiten der Orbita bilden unter den Augenerkrankungen eine nummerisch untergeordnete Gruppe. Sie beziffern sich in ihrer Häufigkeit nur auf ca. 0,2 Procent sämtlicher Augenkrankheiten. Etwa fünf Procent von ihnen entfallen auf die traumatischen Orbitalerkrankungen und unter den letzteren repräsentirt die Luxatio bulbi eine so kleine Quote, dass die Mittheilung einschlägiger Fälle gerechtfertigt sein dürfte.

Bezüglich der Mechanik der Luxationen im Allgemeinen verweise ich auf Berlin[1]) „Krankheiten der Orbita" und hebe hier nur diejenigen 2 Arten hervor, zu denen ich einen Beitrag zu liefern im Stande bin.

In einzelnen Fällen[2]) ist es der vermehrte Blutgehalt der Orbitalgefässe, wahrscheinlich ausschliesslich der Venen, welcher die treibende Kraft darstellt. Dieser Vorgang findet statt bei dem, jedem beschäftigten Operateur bekannten Hervortreten des Augapfels, welches wir hie und da nach dem Einlegen des Elevateurs oder bei manueller Distraction der Lider beobachten. Hierbei wirken zwei Momente zusammen, als disponirendes die

[1]) Handbuch der gesammten Augenheilkunde VI, S. 461 u. f.
[2]) Berlin l. c.

Aufhebung des regulatorischen Liddrucks[1]) und als ursächliches eine exspiratorische venöse Stauung. Die letztere wird provocirt durch den Schmerz oder die Furcht vor demselben und giebt sich, namentlich bei Kindern, durch Schreien kund. . . Bei den in der Literatur mitgetheilten Beobachtungen wird diese exspiratorische Circulationsstörung nicht immer besonders betont, in characteristischer Weise tritt sie aber in dem Falle von Praël[2]) hervor, in welchem die Repostion nicht eher gelang, bis man dem Patienten, einem einjährigen Knaben, die gebundenen Arme löste und er aufhörte zu schreien."

Einen ähnlichen Fall stellte Willemer am 17. Juni 1892 auf der Versammlung des Allgemeinen Mecklenburgischen Aerzte-Vereins vor[3]).

Dem betreffenden Patienten waren im Laufe von 25 Jahren die Nasenbeine, Theile des Oberkiefers, Vomer, rechtes Jochbein und beide Stirnbeine nach und nach necrotisch geworden und hatten sich z. Th. spontan abgestossen, z. Th. mussten sie operativ entfernt werden."

Ich füge mit gütiger Zustimmung des Herrn Dr. Willemer hinzu: Beide Augen machten den Eindruck, als wenn sie hochgradig hervorgetrieben wären. Sie nahmen indessen ihre normale Stellung innerhalb der Augenhöhle ein und wurden von den oberen Lidern in normaler Weise bedeckt. Der Eindruck des Exophthalmus wurde dadurch hervorgerufen, dass die oberen Lider infolge des Fehlens der oberen Orbitalränder um ein Beträchtliches zurückgesunken waren. Wenn man eines der oberen Augenlider mit grösster Vorsicht emporzog, so stürzte der betreffende Augapfel sofort vor die Lidspalte, liess sich aber mit Leichtigkeit wieder reponiren. Irgend welches Drängen des Patienten fand bei diesen Manipulationen nicht statt und es musste deshalb eine exspiratorische venöse Stauung innerhalb der Orbitalvenen ausgeschlossen bleiben. Möglicherweise handelte es sich auch hier um eine venöse Hyperaemie innerhalb der Orbita, aber dann lediglich infolge der Aufhebung des regulatorischen Liddruckes.

---

[1]) Vergl. Donders, Archiv f. Ophth. XVII, p. 95.

[2]) Vergl. Deutsche Klinik. 15. 1861.

[3]) S. Correspondenzblatt des Allgemeinen Mecklenburgischen Aerzte-Vereins Nr. 144 vom 19. Juli 1892. S. 570 u. f.

„Die schwersten[1]) Formen (der Luxatio bulbi) kommen dadurch zu Stande, dass Jemand mit dem Auge auf einen hervorragenden mehr oder weniger stumpfen Gegenstand[2]) fällt. Derselbe — und zwar handelte es sich meistens um den Ring eines im Schlosse steckenden Schlüssels — drängt sich dann unter dem Einfluss des Körpergewichtes mit ausserordentlicher Gewalt zwischen Orbitalrand und Bulbus hinein und reisst den letzteren durch Hebelwirkung gewöhnlich aus allen seinen Verbindungen vollkommen los.

Es leuchtet ein, dass es einer sehr bedeutenden Kraft bedarf, um derartige Avulsionen des Bulbus hervorzubringen. Wenn daher Jemand, wie dies bei Irren beobachtet wurde, sich den Augapfel selber herausreisst, so bringt er dies wohl nicht durch blossen Druck zu Stande, sondern kneipt die Adhäsionen zum Theil mit seinen Nägeln ab.“[2])

Von diesen letzteren, seltenen Beobachtungen habe ich in der gesammten mir zur Verfügung stehenden Literatur im Ganzen nur 5 auffinden können.

Der erste wird von Stellwag berichtet[3]).

„Ich sah einen Fall, in welchem sich ein Irrsinniger nach Tyroler Weise mittelst des in die Orbita eingesenkten Daumens den rechten Augapfel völlig aus der Orbita herausgerissen und auf die Erde geschleudert hatte. Der Bulbus war wie mit einem Messer herauspräparirt und aus der unverletzten Bonnet'schen Capsel herausgezogen. Alle seine Muskeln waren mit ihren Sehnen hart an der Sklera scharf abgetrennt worden. Die Heilung erfolgte rasch auf dem Wege der Eiterung und Granulationsbildung.

Der zweite wird von White Cooper[4]) angeführt.

„Two cases of genuine dislocation of the eyeball have fallen under my own notice. In one a young man in a fit of insanity

---

[1]) Berlin l. c.

[2]) Alles bis hierher zwischen Anführungszeichen Stehende und die dazu gehörigen Citate sind mit Ausnahme des Falles Willemer nach Berlin l. c. gegeben.

[3]) Die Ophthalmologie vom naturwissenschaftlichen Standpunkte aus von Professor Dr. Stellwag von Carion Band II, Abtheilung II, S. 1253.

[4]) Wounds and injuries of the eye S. 221 u. f.

endeavoured to pluck out his eye, and succeeded so far as to drag it beyond the lids . . . .

In either case were the attachement of the eyeball seriously injured and in each it returned in its place with a jerk when the lids were held sufficiently apart.

The sight was uninjured in both instances.“

Der 3te und 4te Fall stammen von Ideler[1]):

Eine 43jährige Wittwe riss sich in einem religiös-maniakalischen Anfalle beide Augäpfel aus den Höhlen. Als man die Kranke, die in einem ländlichen Verwahrsam gehalten wurde, mit bluttriefendem Gesicht vorfand, zerrte sie noch mit den Fingern an einzelnen Parthieen der Augenmuskeln, die aus den geschwollenen Lidspalten heraushingen, indem sie rief: „Sind denn die Augen noch nicht heraus?“ Beide Augäpfel, die sie durch blosse Manipulation mit den Fingern aus ihren Höhlen herausgedreht hatte, wurden auf dem Fussboden gefunden. Die so furchtbare Verwundung heilte ohne die mindesten cerebralen Symptome.

Hieran schliesst sich der zweite Ideler'sche Fall:

Ein etwa 34 Jahre altes Mädchen hatte vor 4 Jahren ihrem Brodherrn ein Kind geboren, dasselbe aber nach 7 Tagen wieder durch den Tod verloren. Seit dieser Zeit litt die Unglückliche an zunehmender geistiger Unruhe, an religiösen Wahnvorstellungen und an Verfolgungswahnsinn. Dieser Zustand brachte sie um ihre Brodstelle, blieb unheilbar und bewirkte ihre Aufnahme in die städtische Irrenverpflegungsanstalt zu Berlin. Am 9. October 1869 gegen 5 Uhr Morgens findet die controllirende Wärterin die Patientin mit blutendem Gesichte vor, das sie mit den Händen verdeckt hält, auf dem Boden eine ziemliche Blutlache. Herbeigerufen sehe ich sie von mehreren Wärterinnen umringt und festgehalten, weil sie sich die Finger abbeissen will. Bei der Untersuchung ergab sich, dass die linke Augenhöhle des Bulbus gänzlich beraubt war; aus der leeren Höhle hingen blutige Massen — Augenhäute, Zellgewebe, Fettpolster — heraus. Auf dem rechten Auge bestand hochgradiger Exophthalmus. Offenbar hatte Patientin auch auf diesem Auge Manipulationen gemacht, um dasselbe aus seiner Höhle herauszureissen, war aber durch die Ankunft der Wärterin in ihrem Vorhaben unterbrochen wor-

[1]) Allgemeine Zeitschrift für Psychiatrie und psychisch-gerichtliche Medicin. Band XXVII.

den. Man fand kein Instrument, keine Haarnadel vor, mit der sie sich hätte diese grässliche Verletzung beibringen können. Unter strenger Antiphlogose heilte die schwere Verwundung innerhalb 14 Tagen und beseitigte sich der Exophthalmus auf dem rechten Auge. Befragt über die Vorgänge in ihrem Seelenleben während der Nacht vom 8. zum 9. äusserte sie, dass sie die Erscheinung eines feurigen Mannes gehabt, der ihr zugerufen: gieb mir die Ohren her, spalte Dir den Kopf. Vorher habe sie die Stimme Gottes vernommen. Sie sei mit dem Kopfe wiederholt gegen die Wand gerannt, habe sich an den Ohren gerissen und dann beschlossen, sich die Augen auszureissen. Bei den ersten Versuchen (mit den Fingern) will sie die heftigsten Schmerzen gehabt haben; die Stimme habe sie aber ermahnt, nicht nachzulassen und der Schmerzen nicht zu achten. Später will sie die Besinnung verloren haben, sodass sie nicht angeben könne, wie sie das Auge ganz aus seiner Höhle herausgebracht habe.

Den 5ten Fall finde ich kurz erwähnt von Gillet de Grandmont[1]) in den Berichten der Société d'ophtalmologie de Paris, Séance den 7. October 1890. Der Bericht ist abgedruckt in den Bull. et Mém. de la Soc. de Médecine prat. Dec. 1887 und im Journal de Médecine de Paris, 27. Nov. 1887. Derselbe wurde 1887 erzählt von Cronigneu; die kurze Mittheilung von Gillet de Grandmont über die betreffende Patientin lautet:

„De sa main gauche elle saisit complètement le globe de l'oeil, l'arrache avec trois centimetre de nerf optique et le lasse sous le lit voisin. Cela n'a duré que quelques secondes."

Ein 6ter Fall wurde in der Universitäts-Augenklinik zu Rostock beobachtet.

Ein 15jähriges Mädchen, das von gesunden Eltern stammte und bis dahin stets gesund gewesen war, gerieth infolge unaufgeklärter Ursachen in maniakalische Aufregung. Sie entkleidete sich vollständig und schrie und tobte stundenlang. Man schloss sie in ein Zimmer ein und bewachte sie von aussen. Als sie sich beruhigt hatte, öffnete man der inzwischen von auswärts

[1]) Recueil d'ophthalmologie 1890, pag. 604—605.

herbei gekommenen Mutter die Thür und diese fand ihre Tochter, das Gesicht und Hände blutüberströmt und mit ausgekratzten Augen. Der Abends gerufene Arzt verband die Augen und ordnete die Ueberführung in die Klinik an, wohin sie am nächsten Tage, den 12. Mai 1891, gebracht wurde. Hinsichtlich der Mutter ist noch zu bemerken, dass dieselbe einige Wochen nach diesem Ereignisse unmittelbar nach einem sehr heftigen Auftritte von einer acuten Psychose ergriffen wurde, welche ihre Ueberführung in eine Irrenheilanstalt nöthig machte, von wo sie aber nach wenigen Wochen geheilt entlassen wurde.

Der Verlauf der Psychose bei der Tochter bot nichts Besonderes. Ich will nur bemerken, dass die Kranke am 18. Juni 1891 vollkommen ruhig entlassen wurde und dass bis jetzt, nach den eingezogenen Erkundigungen, keinerlei Geistesstörung mehr aufgetreten ist.

Was die Augen anbetrifft, so ergab der Status praesens am 12. Mai folgendes:

Linke Augenlider stark geschwollen, sugillirt. Zwischen den Augenlidern hervorragend, in der innern Hälfte der Lidspalte, eine wulstige, blutdurchtränkte Masse, in der äusseren Hälfte der völlig entleerte Augapfel, d. h. Hornhaut und Sklera mit daran hängenden Fetzen von Conjunctiva und Muskeln. Oben und auch medianwärts ist der Bulbus in weitem Umfange zerrissen; man kann in die obere Oeffnung gut die Spitze des Zeigefingers hineinstecken. Der untere Theil der zerrissenen Bulbuskapsel ist umgeschlagen, so zwar, dass die innere Fläche der Hornhaut nach vorn sieht.

Rechtes Auge: Ebenfalls starke Schwellung und Sugillation beider Lider. Zwischen denselben nach aussen ein dicker, vielleicht $^1/_2$ cm langer blutig infiltrirter Wulst, nach innen davon der collabirte Bulbus. In der Sklera zeigen sich oben, dicht neben einander und nur durch eine schmale Brücke getrennt, 2 grosse Oeffnungen, durch welche man eine dünne Bleifeder hindurchstecken kann und aus denen geronnenes Blut hervorsieht. Die obere Hälfte der Conjunctiva ist von der Cornea abgelöst, die untere war noch im Zusammenhang mit derselben.

Beide collabirte Bulbi wurden entfernt und ebenso die erwähnten neben den Augäpfeln gelegenen blutigen Wülste, welche sich als blutig infiltrirtes, nur rechts mit etwas Conjunctiva bedecktes orbitales Fettbindegewebe erwiesen. Die Heilung geschah unter minimaler Eiterung in etwa 14 Tagen. Unmittelbar nach der Entfernung der Augäpfel wurde folgender kurzer Befund

notirt, welchen die äussere Betrachtung ergab: Linkes Auge: Zuerst fällt auf, dass in den vorderen 4 Fünfteln des Bulbusrestes nur Cornea und Sklera existirt, keine Iris, kein Corpus ciliare, keine Chorioidea, keine Retina, keine Spur von Linse und Glaskörper. In den allerhintersten Parthieen, unmittelbar am Sehnerveneintritt, sieht man Reste von Chorioidea. Aeusserlich zeigt sich, dass sämmtliche Muskeln und die Conjunctiva in ihrer ganzen corneo-skleralen Circumferenz in unregelmässiger Weise losgelöst sind. Der Augapfel war nur noch mit dem Sehnerven in Zusammenhang gewesen.

Rechtes Auge: Die äusserliche Betrachtung ergiebt ausser den erwähnten Wunden der Sklera, dass der M. rectus superior, der Rectus externus und die beiden obliqui in langen Fetzen an der Sklera haften. Die anderen Muskeln und der Sehnerv stehen noch mit dem collabirten Bulbus in Verbindung.

Die anatomische Untersuchung der Augen habe ich erst vorgenommen, nachdem dieselben etwas über zwei Jahre in Müller'scher Flüssigkeit gelegen hatten.

I. Makroskopischer Befund.

a. Linkes Auge: Der Bulbus ist in seiner Form stark verändert, er ist in die Länge gezogen und von oben nach unten platt gedrückt. Seine grösste Länge (Taf. XI, Fig. A ab) beträgt 4 cm, seine grösste Breite (Taf. XI, Fig. A cd) 2,4 cm. An dem Bulbus sitzen die Stumpfe der abgerissenen Muskeln (Fig. A und B).

Ihre Längen sind folgende:

Der Stumpf des M. rect.					superior	= 12	mm
„	„	„	„	„	inferior	= 5	„
„	„	„	„	„	externus	= 16	„
„	„	„	„	„	internus	= 9	„
„	„	„	„	obliquus	superior	= 25	„
„	„	„	„	„	inferior	= 20	„

Der Musculus obliquus superior ist gerade an der Trochlea abgerissen. Die Enden der Stümpfe sind, wie die Zeichnung ergiebt, vielfach zerfetzt, aber im Allgemeinen geht die Richtung der Zusammenhangstrennung bei allen ziemlich genau senkrecht zum Faserverlauf.

Die in Fg. A dargestellte Oberseite des linken Augapfels lässt zunächst ein grosses Loch in der Sklera erkennen. Dasselbe hat nach allen Richtungen etwa dieselbe Ausdehnung, in

sagittaler misst es 21 mm, in transversaler 20 mm. Die Entfernung des vorderen Randes von der Cornea beträgt 4 mm. Die Ränder sind zum grössten Theil nach aussen umgeschlagen und zerfetzt. Durch diese Oeffnung sieht man in das Innere des Bulbus hinein, man sieht die Innenfläche der umgeschlagenen Hornhaut als eine flache Grube, sowie den vorderen Theil der unteren Skleralhälfte.

An der medialen Seite der Sklera ist ebenfalls eine grosse Zusammenhangstrennung der Sklera, welche in der Zeichnung durch eine Nadel deutlicher gekennzeichnet ist. Sie ist von der oberen durch eine schmale Brücke Skleralgewebes getrennt und misst in der Richtung von vorn nach hinten 12 mm, in seitlicher Richtung 9 mm.

Von Iris, Linse, Glaskörper, Chorioidea und Retina sind in dem offen daliegenden Abschnitte des Bulbus nichts zu entdecken. Nur ganz hinten, unmittelbar am Eintritte des Sehnerven, liegt ein etwa erbsengrosses dunkles Klümpchen, welches zumeist aus geronnenem Blute besteht, aber auch einige Trümmer von Chorioidea und vielleicht auch der Retina enthält.

b. Rechtes Auge: Dasselbe ist auch stark in seiner Form verändert und zwar ebenfalls beträchtlich verlängert, während es zugleich abgeflacht ist. Die grösste Länge vom oberen Cornealrande bis zur Eintrittsstelle des Sehnerven beträgt 41 und die grösste Breite 21 mm (Fig. C ab und ef).

Die Stümpfe der abgerissenen Muskeln haben folgende Längen:

Der	Musc.	rect.	sup.	= 22	mm
„	„	„	ext.	= 6	„
„	„	obliq.	sup.	= 21	„
„	„	„	inf.	= 5	„

An der oberen Seite des Bulbus finden sich im vorderen Abschnitte der Sklera zwei Zusammenhangstrennungen, aus welchen eine dunkle Masse (Blutgerinnsel) hervorsieht, welche das ganze Innere des Auges erfüllt. Die medianwärts gelegene dieser Zusammenhangstrennungen hat in sagittaler Richtung eine Ausdehnung von 5 mm, eine Breite von 3 mm, die grössere, temporalwärts gelegene ist 7 mm lang und ebenfalls 3 mm breit (Fig. C). Ihre vorderen Ränder sind je 11 und 12 mm vom Cornealrande entfernt.

II. Mikroskopischer Befund.

Zum Zwecke der mikroskopischen Untersuchung wurden in transversaler Richtung mittelst des Mikrotoms Serienschnitte durch

beide Bulbi und durch das Sehnervenende des rechten Auges gelegt. Ausserdem wurden zahlreiche Schnitte, meist in longitudinaler Richtung, durch die Muskelstümpfe geführt. Die Färbung geschah mittelst Hämatoxylin.

Als Paradigma für die innerhalb der Stümpfe der abgerissenen Muskeln betrachteten Veränderungen, gebe ich den Befund im Musculus rectus superior: Am Wundrande haben die Muskelbündel zum Theil einen geschlängelten Verlauf; sie sind an manchen Stellen entzündlich verdickt und durch zahlreiche kleine Blutergüsse aus ihrer Richtung gedrängt. An einzelnen Stellen sind sie deutlich eingerissen. An einer derartigen Stelle sieht man einen, den Muskel senkrecht zur Faserrichtung in beträchtlicher Ausdehnung durchsetzenden Riss. Am Eingangsende des Risses besteht starke Infiltration und Verzerrung, sowohl der Primitivbündel als des Bindegewebes; auch liegen Fragmente von Beiden im Risskanal frei da. In dem peripher von dem Risse gelegenen Theil des Muskels sind die Gefässe völlig collabirt, in dem central gelegenen sind sie bluthaltig und zum Theil erweitert. Das Muskelgewebe selbst ist hier, wie gesagt, von zahlreichen Blutungen durchsetzt.

Die transversalen Schnitte durch den rechten Bulbus lassen in der Sklera einzelne kleine heerdförmige Blutungen erkennen und zwar namentlich in den inneren Lagen. In der Nähe der Blutungen zeigt sich diffuse, aber mässige Infiltration mit Leukocyten. Die Chorioidea ist in toto nachweisbar. Sie ist gefaltet und stark verdickt, was dadurch hervorgebracht ist, dass ihr Gewebe mit Blutungen durchsetzt und die Gefässe stark mit Blut gefüllt sind. Zwischen Chorioidea und Sklera mässige Blutungen. Glaskörper ist nicht aufzufinden, seine Stelle ist von einem grossen Bluterguss eingenommen. Von Retinalgewebe konnten in den in der Aequatorialgegend ausgeführten Serienschnitten (etwa 20 an der Zahl) nur Spuren nachgewiesen werden und zwar Reste der Körnerschichten. Der hintere Abschnitt des Bulbus wurde zwecks Schonung des Präparates zur makroskopischen Demonstration ununtersucht gelassen.

Die durch den linken Augapfel gelegten Schnitte betrafen nur den hintersten Abschnitt derselben. Sie bieten ein ganz ähnliches Bild wie rechts, sowohl in Bezug auf die Faltung der Chorioidea, als hinsichtlich der Blutungen in das Chorioidea-Gewebe, den Schwalbe'schen Raum und den Glaskörpern. Netzhautgewebe wurde in diesen Schnitten nicht nachgewiesen.

Die durch den Sehnervenstumpf gelegten Schnitte erwiesen Folgendes:

Die Duralscheide zeigt eine Menge mit Blut erfüllter Gefässe. In den kleinen Venen besteht Randstellung und Auswanderung von Leukocyten. Die Bindegewebsbündel sind an einzelnen Stellen auseinandergedrängt durch den Austritt rother Blutkörperchen und durch weisse Blutkörperchen. Mitunter erkennt man auch heerdförmige Anhäufung von Blutkörperchen, besonders um grössere Arterien herum. Ebendaselbst sind die Leukocyten polynucleär oder gelapptkörnig.

Die Pialscheide zeigt unmittelbar nach Innen, an ihrer peripheren Grenze, dieselben Veränderungen wie die Duralscheide, Blutung und entzündliche Infiltration. Der subdurale und arachneoideale Raum sind sehr eng und frei von pathologischer Veränderung. Die peripheren Schichten des Sehnerven selbst zeigen stärkere Leukocytenansammlungen, grosse mehrkörnige pigmentirte Zellen und daneben auch einzelne, nicht deutlich pigmentirte Riesenzellen. An den mehr oder weniger quer getroffenen Nervenbündeln fällt stellenweise eine Vergrösserung und Chromatinreichthum der Kerne auf. Die Bindegewebsbündel des Neurilems sind an einzelnen Stellen aufgefasert und bei Hämatoxylinfärbung verwaschen hellblau (Oedem). An einzelnen Stellen sind die Gefässe stark gefüllt, zu ihren Seiten liegen ausgetretene Leukocyten, welche oft die Bindegewebsfasern infiltriren, stellenweise aber auch heerdförmig auftreten.

Die beschriebenen anatomischen Befunde an den luxirten Bulbis gaben uns unzweideutige Aufklärung über die Mechanik, welche die unglückliche Patientin bei der versuchten Herausreissung ihrer Augen angewandt hat. Vervollständigt wird das Bild noch durch die Mittheilungen, welche sie selbst nach Ablauf der Psychose über die von ihr angestellten Manipulationen machte. Nach diesen will sie zuerst die Zeigefinger je von Aussen hinter die Augen hineingebracht und dann versucht haben, dieselben herauszureissen. Wie sie gefühlt habe, dass es blutet, habe sie die Finger immer tiefer in die Augenhöhle hineingezwängt. Auf Weiteres wusste sie sich nicht zu besinnen, da sie schliesslich ohnmächtig geworden sei.

Da keinerlei Werkzeuge bei dem Mädchen gefunden wurden, mit welchen sie sich die fraglichen Verwundungen hätte beibringen können, so müssen wir annehmen, dass sie dieselben lediglich mit ihren Fingern ausgeführt hat. Die grossen Löcher in der Sclera beider Augen sind wohl sicher mittelst der Fingernägel zu Stande gebracht worden. Auch die Muskeln, wenigstens alle diejenigen, bei welchen die Zusammenhangstrennung deutlich senkrecht zur Längsrichtung verlief, sind zweifelsohne mit den Fingernägeln durchgekneipt worden. Die zahlreichen kleinen Blutungen und die Zeichen reactiver Entzündung an den Enden der Muskelstümpfe beweisen, dass der völligen Abtrennung wiederholte Abkneip-Versuche vorausgegangen sind, namentlich aber spricht hierfür der ausgedehnte senkrechte Riss, welchen der rechte Musculus rectus superior aufweist, mit den Blutungen in dem centralwärts angrenzenden Muskelabschnitt.

Die Entleerung des linken Augapfels bis zum völligen Fehlen der Iris, Linse, Glaskörper, Retina und Chorioidea — letzterer bis auf wenig Reste im hintersten Bulbusabschnitte — ist auch wohl nicht anders zu erklären als durch Kratzen mittelst der Fingernägel. Rechts war die Zerstörung nicht so weit gediehen, aber die Mechanik wird hier dieselbe gewesen sein.

Diejenigen Muskeln, von welchen sehr lange Stümpfe am Bulbus zurückgeblieben sind und deren Trennungslinie nicht ausgesprochen senkrecht zur Längsrichtung verliefen, hat die Kranke wohl, nach vorgeschrittener Lockerung derselben, mittelst des unter sie geschobenen Zeigefingers abgerissen.

Was sie für Manipulationen angestellt hat, um die nicht zu Stande gekommene Zusammenhangstrennung des Sehnerven zu bewerkstelligen, geht aus der anatomischen Untersuchung nicht hervor. Dass solche stattgefunden haben, beweisen die vorgefundenen pathologisch-anatomischen Veränderungen

Möglicherweise sind die Blutungen innerhalb der Sehnervenscheiden auch auf directen Druck mittelst der Fingernägel zurückzuführen. Es ist aber nicht ausgeschlossen, dass dieselben durch Zerrung des Nerven in Folge hebelförmiger Wirkung des eingedrungenen Zeigefingers oder in Folge starken Zuges an dem mit mehreren Fingern gepackten Bulbus entstanden sind. Jedenfalls beweisen sie, dass eine starke mechanische Gewalt auf den Nerven eingewirkt hat. Dafür sprechen auch die entzündlichen Veränderungen der Scheiden und in dem Gewebe des Nerven selbst. Zur Entwickelung einer solchen entzündlichen Reaction war ja Zeit genügend vorhanden gewesen, da die operative Entfernung der maltraitirten Bulbi erst 18 Stunden nach Constatirung der Verletzungen stattfand.

Unser Fall spricht durch seinen anatomischen Befund für die Richtigkeit der angeführten Ansicht von Berlin, (l. c.) dass es einer sehr bedeutendenden Kraft bedarf, um Avulsionen des Auges zu bewerkstelligen, und dass Irre, welche sich die Augen selbst herausreissen, dies wohl nicht durch blossen Druck (und Zerrung Verf.) zu Stande bringen, sondern die Adhaesionen zum Theil mit den Fingern abkneipen. Auch die Stellwag'sche Beobachtung (l. c.) lässt diese Deutung zu.

Neuerdings hat von Wecker[1]) die Schwierigkeit der Avulsion eines Augapfels experimentell an Leichen dargethan und ist sogar zu der Ueberzeugung gelangt, dass es unmöglich sei, den unverletzten Sehnerv mit den Händen abzureissen.

Demgegenüber berief sich Gillet de Grandmont[2]) auf dem oben citirten Fall, in welchem sich eine Tobsüchtige in wenigen Secunden einen Augapfel herausgerissen hatte. An demselben hafteten 3 cm Sehnerv, also

[1]) Recueil d'ophth. 1890, pag. 601 u. f.
[2]) l. c.

der ganze orbitale Theil desselben. Leider liegt keine genaue anatomische Untersuchung des Präparates vor. Vielleicht wäre dieselbe geeignet gewesen, die Controverse zwischen von Wecker und Gillet de Grandmont im Sinne des Ersteren zu entscheiden.

Zum Schlusse spreche ich Herrn Professor Berlin für die Anregung zu dieser Arbeit und dem derzeitigen ersten Assistenten an der Rostocker Universitäts-Augenklinik Herrn Dr. Krückmann für die Unterstützung bei der anatomischen Untersuchung meinen wärmsten Dank aus.

Druck von Pöschel & Trepte in Leipzig.

Fig. A.

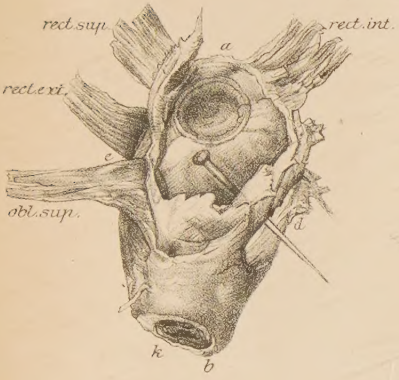

Fig. C.

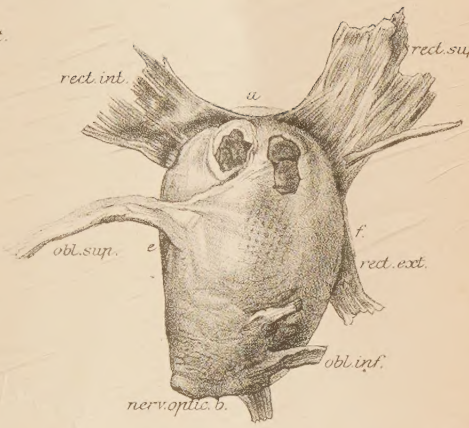

Fig. B.

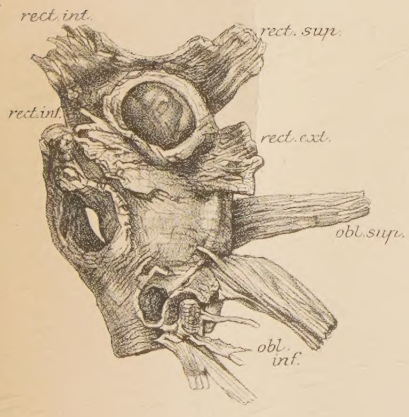

Fig. D.

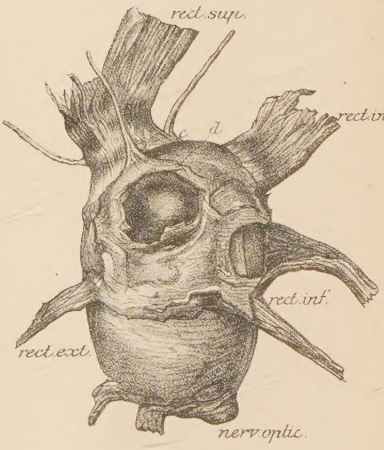

Verlag v. Wilh. Engelmann in Leipzig

Lith. Anst. v. B. A. Funke, Leipzig.